

Dr Vogel Vétérinaire
2 R. du Moulin Calois
76290 Montivilliers
Lecteur Officiel du
Club Berger d'Anatolie

Race Berger d'Anatolie

Père

Mère

Ttge Nom Affixe sexe

date naissance LOP Propriété Product.

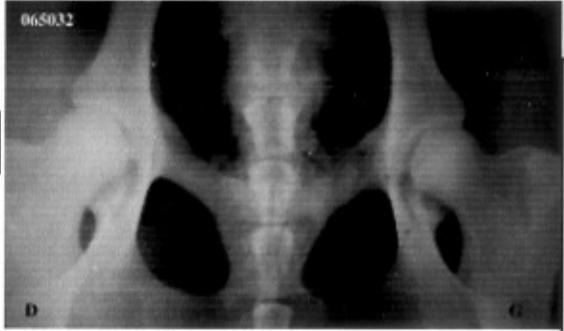Degré Qualific. dyspl. des Hanches

Photographie du B.d'Anatolie

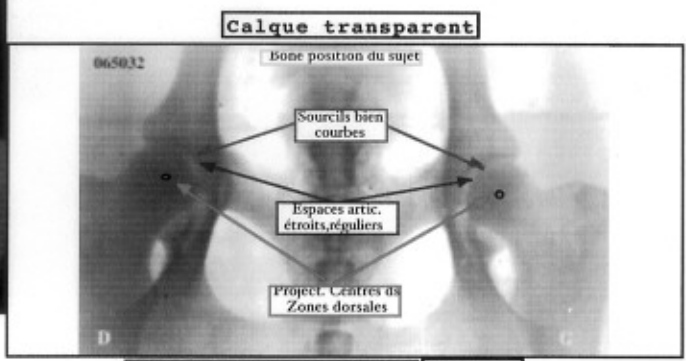
Commentaires généraux

Cette chienne est qualifiée de degré A en ce qui concerne l'état actuel de ses articulations coxo-fémorales.

radiographie par Dr Coupey 42140 Montrond les Bains



coté D



date du cliché degré dysplasie hanche G degré dysplasie hanche D

angle Norbert et Olsson G angle Norbert et Olsson D

1/ Technique Radiographique

identification du cliché

raisons de la non-conformité
Très bonne position du sujet mais cliché très pâle (Bains de développement éventés)

position radiologique

parallélisme fémoral + extension
symétrie pelvienne
rotation interne des fémurs

commentaires

Radiographie

2/ Lecture

Tête(s) fémorale(s) et col

Normale
déformée
ostéophytose
Antéversion

commentaires

Acétabulum

normal
déformé
comble
ostéophytose

commentaires Les bords craniaux-latéraux, dits sourcils, ont une bonne courbure.

Couverture craniale

à droite à gauche

commentaires

Couverture dorsale

à droite à gauche

commentaires La projection des Centres des Têtes se fait dans les Zones dorsales = important

coaptation articul.

à droite à gauche

commentaires Les espaces articulaires sont étroits et réguliers.

Angle Norberg Olsson

à droite à gauche

commentaires Bonne valeur des Angles N-O.

3/ Qualification

à droite à gauche

Qualification Internationale

(classement correspondant à la plus mauvaise hanche)

4/ Commentaires du Lecteur Officiel

Radiographie et compte-rendu, faits à Montivilliers le 8-03-2010

signature du lecteur officiel