

Dr Vogel Vétérinaire
2 R. du Moulin Calois
76290 Montivilliers
Lecteur Officiel du
Club Berger d'Anatolie

Race Berger d'Anatolie

Père O Radio

Mère O Radio

Ttge Nom Affixe sexe

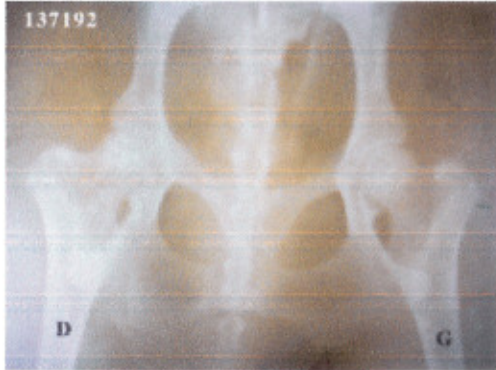date naissance LOF Propriét Product.

Degré Qualific. dyspl. des Hanches

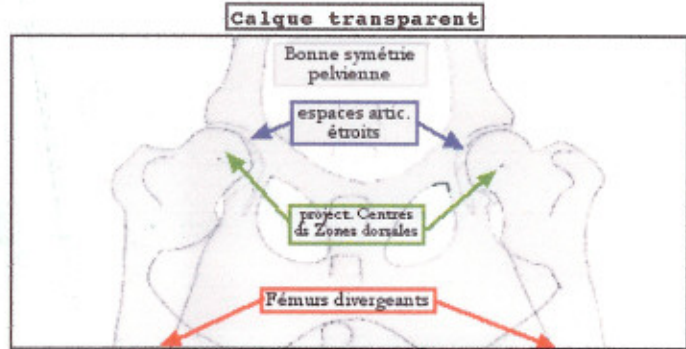
Commentaires généraux

Cette chienne est qualifiée de degré B en ce qui concerne l'état de ses hanches.

radiographie par Dr L. Coupey 42210 Montrond les Bains



coté D



date du cliché degré dysplasie hanche G degré dysplasie hanche D

angle Norbert et Olsson G angle Norbert et Olsson D

1/ Technique Radiographique

identification du cliché

raisons de la non-conformité

Cliché mal rincé donc jauni par le fixateur.

position radiologique

parallélisme fémoral + extension

symétrie pelvienne

rotation interne des fémurs

commentaires

Radiographie

2/ Lecture

Tête(s) fémorale(s) et col

Normale

déformée

ostéophytose

Antéversion

commentaires

Acétabulum

normal

déformé

comble

ostéophytose

commentaires

Couverture craniale

à droite à gauche

commentaires

Couverture dorsale

à droite à gauche

commentaires

coaptation articul.

à droite à gauche

commentaires

Angle Norberg Olsson

à droite à gauche

commentaires

3/ Qualification

à droite à gauche

Qualification Internationale

(classement correspondant à la plus mauvaise hanche)

4/ Commentaires du Lecteur Officiel

Du fait de l'obliquité des fémurs qui contraint les Têtes au fond des cavités acétabulaires nous ne pouvons qualifier ce chien d'un degré supérieur à A.

Radiographie et compte-rendu, faits à Montivilliers

le 29-06-2009

signature du lecteur officiel